

دراسة التغيرات النسجية في عضلة القلب للجرذ الابيض المعامل بخلات اليورانيل

كوكب سليم نجم ، حسين ابراهيم حسين

قسم علوم الحياة ، كلية التربية للعلوم الصرفة ، جامعة تكريت ، تكريت ، العراق

الملخص

هدفت الدراسة الحالية لدراسة التغيرات النسجية الحاصلة في عضلة القلب للجرذ المعامل بخلات اليورانيل لمدة شهر وشهرين متتابة ، اظهرت النتائج حصول تغيرات نسجية اتصفت بشدتها عند المجموعة المعاملة لمدة شهرين فقد لوحظ حصول تليف شديد في عضلات القلب مع احتقان الاوعية الدموية وزيادة التكتس الدهني في هذه المجموعة عن المجموعة المعاملة لمدة شهر والتي اتصفت بوجود مناطق طبيعية سليمة غير متأثرة ، كما لوحظ ترسب حبيبات الكلايوجين التي زادت شدة ترسبها في المجموعة المعاملة لمدة شهرين .

بينت نتائج الدراسة الحالية توصلا الى ان لخلات اليورانيل تأثيرات سلبية شديدة في التركيب النسيجي لعضلة القلب مما يؤثر على وظيفته .

الكلمات المفتاحية: عضلة القلب ، خلات اليورانيل

المقدمة

أن اليورانيوم من العناصر الثقيلة التي توجد في التربة بشكل طبيعي وفي مصادر المياه المختلفة والهواء وفي اجسام الحيوانات والنباتات ، وتأتي أهمية كونه احد العناصر التي تمتلك نشاطاً اشعاعياً كبيراً ، وعلى هذا الاساس تم استخدامه وقوداً في المفاعلات النووية وفي صناعة الذخائر الحربية (1) ، فالمواد المحيطة بنا تحتوي على نسب ضئيلة من المواد المشعة، وان للاشعاع تأثيراً في البيئة قد يبقى أثره لسنوات عديدة ويؤثر في التركيب الجيني للإنسان والحيوان ويؤدي الى حصول خلل وراثي يظهر أثره في الاجيال التالية (2) ، ولأهمية هذا الموضوع ومع التقدم العلمي والتكنولوجي والصناعي نتجت انواع عديدة من التلوث البيئي لذلك ظهرت الحاجة لدراسة تأثيرات الاشعاع في البيئة وكيفية معالجتها (3) .

أن معدل الاستهلاك اليومي من عنصر اليورانيوم قد يصل إلى 1,9 ميكروغرام لكل يوم من الغذاء والماء والهواء المستنشق . يمكن أن يتعرض الأفراد لليورانسيوم عن طريق الاستنشاق أو الابتلاع أو التماس الجلدي . وبعد الاستنشاق أكثر الحالات للتعرض أثناء أو بعد الحروب وقد أستنشق اليورانيوم المنضب أثناء اندلاع حريق في مستودع يحتوي ذخيرة مصنعة من اليورانيوم المنضب . ويحدث الابتلاع عند فترات كثيرة من السكان نتيجة تلوث مياه الشرب أو الأغذية باليورانيوم المنضب (4) . أما كمية اليورانيوم الموجودة في جسم الإنسان بحدود 40 ملغم ويترسب منها 40% في العضلات، و20% في الهيكل العظمي، و4% في الدم، و4% في الرئتين، و1% في الكبد، و0.3% في الكليتين (5, 6) وأن أكثر من 90% من جرعة اليورانسيوم غير الذائبة في الفم تطرح عبر البراز feces خلال 72 ساعة، كذلك فإن 90% أيضاً من الممتص منه يفرز عبر البول خلال عشرة أيام (7) . ونظراً لعدم وجود دراسات سابقة تبين تأثير خلات اليورانيل في التأثير النسيجي لعضلة القلب فقد صممت الدراسة الحالية لبيان تأثير التلوث بخلات اليورانيل في التركيب النسيجي لعضلة القلب .

المواد وطرائق العمل

أستخدم في هذه الدراسة (60) حيواناً ناضجاً من ذكور الجرذان البيض (Male Albino Rats (*Rattus norvegicus*) تراوحت أوزانها ما بين (250-260) غم ، وبمر (14-15) أسبوعاً والتي جهزت من البيت الحيواني في كلية الطب/جامعة ديالى . وضعت الحيوانات في أقفاص بلاستيكية ابعادها (15x26x15)، وأرضيتها فرشت بنشارة الخشب وتمت العناية بنظافة الحيوانات وذلك بتبديل النشارة يومياً وتعقيم الاقفاص بالمطهرات، في غرفة مكيفة تحت درجة حرارة (25-28م) وضوء لمدة 12 ساعة 12 ساعة ظلام، وذات تهوية جيدة وزودت الحيوانات بالماء والغذاء (العليقة: 34% حنطة، 25% ذرة صفراء، 20% شعير، 10% بروتين حيواني، 10% حليب مجفف، 1% ملح الطعام) ، تم طحن المواد وخلطها مع بعضها بصورة جيدة وأضيف لها الزيت النباتي والماء لتصبح عجينة متماسكة قطعت الى قطع صغيرة ووضعت في مكان لتجف ومن ثم أعطيت للحيوانات بشكل مستمر وبكميات كافية يومياً . وقسمت الحيوانات الى ثلاثة مجاميع وتم وضع كل اربعة من الحيوانات في أقفاص بلاستيكية مغطاة .

المجاميع التجريبية

قسمت الحيوانات الى ثلاثة مجاميع وتضم كل مجموعة حيوانات بأوزان متقاربة وعوملت على النحو الآتي:
أولاً: (G1): مجموعة السيطرة (control group): تضم هذه المجموعة (20) حيوان وصفت كمجموعة سيطرة ، إذ أعطيت (10) منها المحلول الملحي الفسيولوجي Normal saline بمقدار (1) مليلتر عن طريق الفم باستعمال أنبوب المعدة وبمعدل اربع مرات اسبوعياً ولمدة شهر بين يوم وآخر، بينما الحيوانات الباقية ايضا اعطيت المحلول الملحي الفسيولوجي Normal saline بمقدار (1) مليلتر عن طريق الفم باستعمال انبوب المعدة وبمعدل اربع مرات اسبوعياً ولمدة شهرين بين يوم وآخر .

شهرين، وكذلك صعوبة تنفسها الذي تم ملاحظته من مراقبة الجردان يومياً ، عند القياس بمجموعة السيطرة .

3 - حصلت حالات نفوق في المجاميع المعاملة بمركبات اليورانيوم ، وكذلك انخفاضاً واضحاً في الوزن ، فضلاً عن نهمها في شرب الماء وقلة تناول الغذاء قياساً بمجموعة السيطرة ، لم تظهر هذا السلوك.

- التغيرات الوزنية

أظهرت نتائج الدراسة الحالية ، ظهور بعض التغيرات الوزنية المعنوية في المجموعات التجريبية عند قياسها بمجموعة السيطرة ، حيث حصل انخفاض معنوي ($P < 0.05$) في معدلات أوزان الحيوانات المعاملة بخلات اليورانيوم ، وكان الانخفاض أكثر شدة في المجموعة الثانية المعاملة لمدة شهرين ، قياساً بمعدل أوزان مجموعة السيطرة .

فقد أنخفض معدل أوزان الحيوانات المعاملة بخلات اليورانيوم المجموعة الأولى (مدة شهر) من (0.68 ± 253.61 غم) عند بداية التجربة الى (0.49 ± 241.15 غم) عند نهاية التجربة ، قياساً بمعدل أوزان حيوانات مجموعة السيطرة التي ازداد معدل الوزن فيها من (0.71 ± 254.67 غم) في بداية التجربة الى (1.4 ± 269.45 غم) عند نهاية التجربة. وكان هناك الانخفاض أكثر في المجموعة الثانية المعاملة بخلات اليورانيوم (مدة شهرين)، حيث انخفض معدل أوزان الحيوانات من (0.59 ± 254.84 غم) عند بداية التجربة الى (0.93 ± 232.47 غم) عند نهاية التجربة ، كما مبين في جدول رقم (1).

جدول رقم (1): يبين التغيرات الحاصلة في معدلات أوزان الحيوانات المعاملة قياساً بمجموعة السيطرة

المرحلة	السيطرة	خلات اليورانيوم (المجموعة 1)	خلات اليورانيوم (المجموعة 2)
بداية التجربة	0.71 ± 254.67	0.68 ± 253.61	0.59 ± 254.84
نهاية التجربة	1.4 ± 269.45	$49 \pm 241.15 * .0$	$0.93 \pm 232.47 *$

- التغيرات النسيجية

مجموعة السيطرة

أظهرت نتائج الفحص النسيجي النسق الطبيعي للعضلة القلبية فقد ظهرت عضلة القلب بشكل الياف متفرعة ، يفصل بين الحزم نسيج رابط، وتحتوي الخلايا على نواة في مركز الخلية ويفصل بين الخلايا روابط تسمى Intercalated disc كما في الصورة (1) .

ثانياً: (G2): (1 treatment group) تضم هذه المجموعة (20) حيوانات، جرعت بخلات اليورانيوم بجرعة مقدارها 75 ملغرام/ كغم من وزن الجسم، عن طريق الفم باستعمال انبوب المعدة وبمعدل اربع مرات اسبوعياً ولمدة شهر بين يوم وآخر (8).

ثالثاً: (G3): (2 treatment group) تضم هذه المجموعة (20) حيوانات، جرعت بخلات اليورانيوم بجرعة مقدارها 75 ملغرام/ كغم من وزن الجسم، طريق الفم باستعمال انبوب المعدة وبمعدل اربع مرات أسبوعياً ولمدة شهرين بين يوم وآخر (8).

خلال مدة التجريب تم ملاحظة العلامات السريرية للحيوانات وتسجيل التغيرات السلوكية التي تطرأ عليها او اي اعراض جانبية قد تلاحظ خلال مدة التجريب. حيث تم تسجيل اوزن الحيوانات عند بداية التجربة ونهايتها ولكل المجاميع .

تشريح الحيوانات: Dissection of Animals

وزنت الحيوانات قبل الشروع بقتلها ، قتلت الحيوانات بعد انتهاء مدة التجريب بطريقة النزاع او الخلع العنقي Cervical dislocation. تم فتح البطن والصدر بصورة طولية واستخرج القلب، وحفظت في 10% فورمالين لعمل المقاطع النسيجية.

التقنية النسيجية: Histological Technique

تم تثبيت النماذج في 10% من الفورمالين لمدة (24) ساعة ثم استخدم ماء الحنفية الجاري لغسل العينات وبعدها مررت العينات بتراكيز تصاعدي من الكحول الأيثيلي (70% ، 90% ، 100%) لمدة ساعة لكل تركيز وذلك لغرض سحب الماء منها، وروقت باستعمال الزايلين اذ تم وضع العينات فيه لمدة (35) دقيقة وبعد هذه العملية تم غمر العينات بشمع البارافين ذي درجة انصهار مقدارها 60 م لمدة ساعة، تم تقطيع النسيج وبعدها لونت بملون الهيماتوكسيلين-ايوسين حسب طريقة (9) ويملون كموري Gomori على وفق طريقة (10) ، وصورت المقاطع باستخدام مجهر ضوئي نوع Genex مرتبط بحاسبة .

التحليل الإحصائي: Statistical Analysis

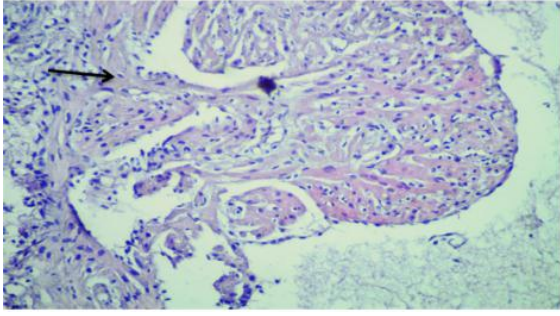
حُللت النتائج إحصائياً باستعمال طريقة (SPSS) . لاستخراج الفروق المعنوية بين مجموعات التجربة مع التأكيد على الفروقات باستخراج الخطأ القياسي (SE) Stander Error أجريت التحليلات الإحصائية على وفق ما جاء في دانكن واخرون بتركيز معنوية ($P < 0.05$) (11).

النتائج

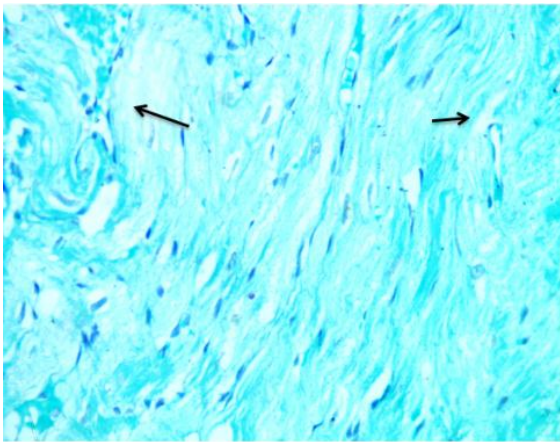
- التغيرات السلوكية

حصول نزف في العيون عند معظم الحيوانات المعاملة بخلات اليورانيوم وكذلك تساقط لشعرها .

2- حصول خمول في حركة الحيوانات المعاملة بخلات اليورانيوم لمدة شهر وكان الخمول أكثر شدة في المجموعة المعاملة لمدة



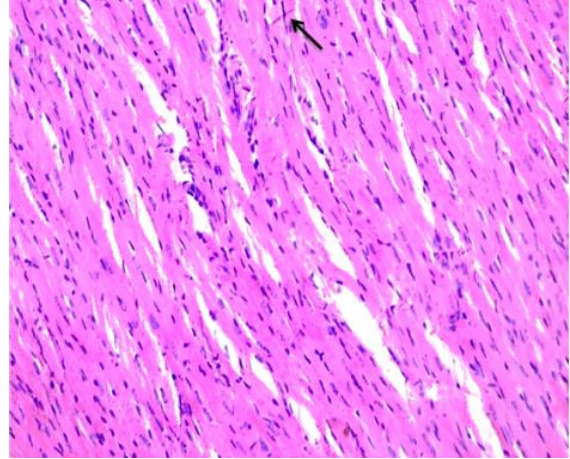
صورة (3): مقطع عرضي في عضلة القلب لجرذ معاملة لمدة شهر يظهر فيه فقدان النسق الطبيعي لعضلات القلب، ارتشاح الخلايا الالتهابية (لون بملونة الهيماتوكسيلين-ايوسين، قوة التكبير (200X).



صورة (4): مقطع عرضي في عضلة القلب لجرذ معاملة لمدة شهر يظهر فيه احتقان جدران الاوعية الدموية (لون بملونة كموري، قوة التكبير (200X).

المجموعة المعاملة لمدة شهرين

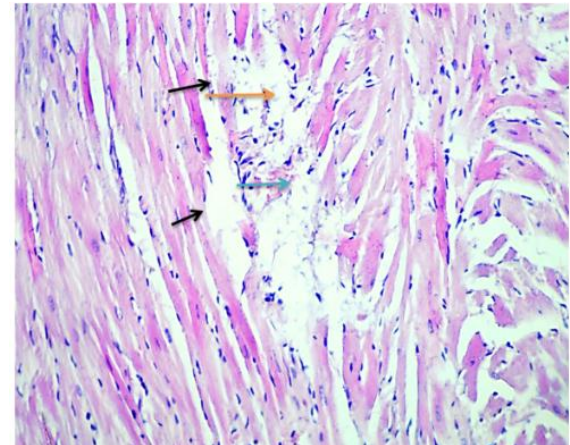
بينت نتائج الفحص النسيجي حصول تأثير شديد في نسيج قلب جرذ هذه المجموعة فقد أظهرت النتائج زيادة التكتس الدهني عما هو عليه في المجموعة السابقة (صورة 5)، كما لوحظ حصول تليف شديد في عضلات القلب فضلاً عن احتقان الاوعية الدموية التي ظهرت وهي تحتوي على الخثرة الدموية واتصفت بتثخن جدرانها (صورة 6).



صورة (1): مقطع طولي في عضلة القلب لجرذ السيطرة يظهر فيه النسق الطبيعي للنسيج، روابط الاقراص البينية (لون بملونة الهيماتوكسيلين-ايوسين، قوة التكبير (200X).

المجموعة المعاملة لمدة شهر

تباينت التغيرات الحاصلة في عضلة القلب لهذه المجموعة فعلى الرغم من وجود مناطق تعد ذات نسق خلوي طبيعي وتحتوي على الاقراص البينية وعلى النوى الطبيعية، إلا أنه لوحظ حصول تنكس دهني في بعض المناطق فضلاً عن التكتس التجلطي (صورة 2)، بينما تبين النتائج الأخرى شدة التكتس الحاصل في عضلة القلب وفقدان النسق الطبيعي لعضلات القلب وارتشاح الخلايا الالتهابية (صورة 3). أما الصورة (4) فيظهر فيها حصول احتقان جدران الاوعية الدموية المغذية للقلب .



صورة (2): مقطع عرضي في عضلة القلب لجرذ معاملة لمدة شهر

يظهر فيه التكتس الدهني (، التكتس التجلطي (مع ارتشاح الخلايا الالتهابية (احادية النوى) (لون بملونة الهيماتوكسيلين - ايوسين، قوة التكبير (200X).

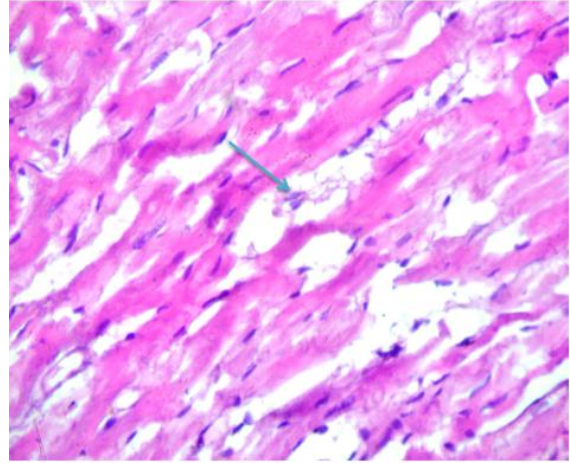
حركاتها ، وبدرجات مختلفة في الحيوانات المعاملة بخلات اليورانيل حيث كان الخمول أكثر شدة في المجموعة المعاملة لمدة شهرين. وهذه الحالات ربما تكون ناتجة من حدوث آلام بطنية وذلك من خلال ملاحظة حالات الاسهال لدى بعض الحيوانات أو حدوث ضرر نسجي ، حيث ان قلة حركتها في الايام الاخيرة من التجريع وصعوبة تنفسها الذي تم ملاحظته من مراقبة الجرذان يومياً، فضلاً عن قلة تناول الغذاء وحالات نفوق (20/4) في مجموعة الحيوانات المعاملة لمدة شهر، بينما كانت أكثر (20/7) في مجموعة الحيوانات المعاملة لمدة شهرين ، ربما نتيجة لحدوث تسمم حاد . وجاءت هذه النتائج تدعم ما توصل اليه الباحثين حول حصول تسمم عند التعرض لليورانيم (13).

- التغيرات الوزنية

أظهرت نتائج الدراسة الحالية ، حصول انخفاض معنوي في أوزان الجرذان المعاملة بخلات اليورانيل ، عند القياس بمجموعة السيطرة كما لوحظ في الجدول (1). كما أظهر التحليل الإحصائي حصول انخفاض معنوي في معدل أوزان الحيوانات المعاملة بخلات اليورانيل (لمدة شهرين)، أكثر عند قياسها بمجموعة الحيوانات المعاملة بخلات لمدة شهر واحد. بينما حصل ارتفاع معنوي في أوزان الجرذان، مجموعة السيطرة . عند القياس بالحيوانات المعاملة بخلات اليورانيل يتبين ان مقدار الانخفاض في أوزان الحيوانات المعاملة بخلات اليورانيل لمدة شهر، كان أقل ، قياساً بالمجموعة المعاملة بخلات اليورانيل لمدة شهرين ، على الرغم من وجود إنخفاض معنوي في المجموعة المعاملة لمدة شهر ، عند قياسها بمجموعة السيطرة .

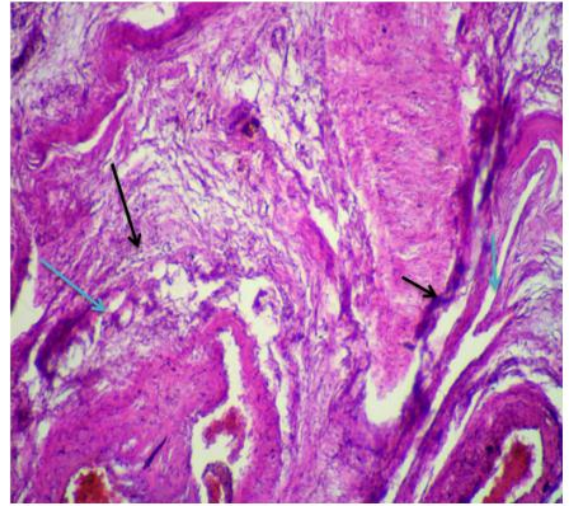
ربما تشير هذه النتائج الى ان التأثيرات الناتجة من التعرض لخلات اليورانيل أدت الى حدوث التهابات حادة أو مزمنة . نتائج هذه الدراسة بينت ان تأثيرات مركبات اليورانيم السامة كانت تتناسب طردياً مع فترة المعاملة فكلما ازدادت فترة المعاملة كلما كان التأثير اشد ، فقد لوحظ من الفحص النسجي وجود تغيرات تنكسية اشد مما هي عليه في الحيوانات المعاملة لمدة شهر (14) .

التغيرات النسيجية في القلب: كانت هناك تأثيرات تنكسية فيها وقد حصلت فيها عدد من التغيرات لمجموعة الحيوانات المعاملة لمدة شهرين لتوضيح التخطيط العرضي الذي كان مختفياً في هذه المجموعة نتيجة فقدان النسق الطبيعي لعضلة القلب بصورة أكثر مما هو عليه بالمجموعة المعاملة لمدة شهر واحد ، وكذلك نتيجة لتخن جدرانها، وذلك لان انسجة القلب عرضة للإصابة بالجذور الحرة بسبب انخفاض مستويات انزيمات ازالة السموم مثل (SOD) superoxide dismutase و Catalase (CAT) وان الجذور الحرة تسبب ضرر لغشاء المايكوندريا بسبب تأثيره في المكونات الفسفورية للغشاء (15). نتائج الفحص النسجي لعينات المجموعة المعاملة (لمدة شهر) بخلات اليورانيل ، تباينت التغيرات الحاصلة في العضلة القلبية لهذه المجموعة فعلى الرغم من وجود مناطق تعد ذات نسق خلوي طبيعي ، قد تحتاج لمدة أطول من المعاملة للتمكن من ظهور



صورة (5): مقطع عرضي في عضلة القلب لجرذ معاملة لمدة شهرين يظهر

فيه التنكس الدهني () ، لون بالهيماتوكسيلين - ايوسين ، قوة التكبير (400X) .



صورة (6): مقطع عرضي في عضلة القلب لجرذ معاملة لمدة شهرين يظهر

فيه تليف نسيج القلب () ، احتقان الاوعية الدموية وتخن جدرانها ، ووجود الخثرة الدموية () ، لون بالهيماتوكسيلين - ايوسين ، قوة التكبير (200X) .

المناقشة

- التغيرات السلوكية

أظهرت نتائج الدراسة الحالية حصول حالات نزف بسيط في عيون بعض حيوانات التجربة من المجاميع المعاملة بخلات اليورانيل ، وهذا مؤشر لحدوث التأثيرات السمية التي بدت واضحة ، ربما نتيجة لرقعة الأوعية الدموية الشعرية في العيون ، حيث بدا الضرر السمي على شكل خلل وظيفي ، أو على شكل مرض (12). كما أن عدم ظهور حالات نزف في قسم من عيون حيوانات التجربة ، ربما يعود للصفات الفردية لحيوانات المجموعة الاولى حيث لا يبدو الضرر السمي واضحاً للعيان عند هذه الجرعة من خلالات اليورانيل . ولكنه بدا واضحاً عند الحيوانات المعاملة جميعها بخلات اليورانيل عبر خمول

بالميتوكوندريا ، وان هذا يرتبط بحدوث تنخر للخلايا (20 ، 21). أظهرت نتائج الفحص تأثيرات سلبية شديدة في نسيج قلب جرذان هذه المجموعة (مدة شهرين) ، حيث كان هناك زيادة التنكس الدهني عما هو عليه في المجموعة السابقة وكما في الصورة (5) ، وكما لوحظ عند هذه المجموعة الثانية حصول تليف شديد في عضلات القلب فضلاً عن احتقان الاوعية الدموية التي ظهرت وهي تحتوي على الخثرة الدموية وانصرفت بتخثر جدرانها كما في الصورة (6). وهذا يظهر مدى استفحال التأثيرات الضارة لخلايا اليورانيل في المجموعة الثانية (المعاملة لمدة شهرين) ، التي أدت الى حدوث ضرر كبير في الخلايا ، اضافة الى التأثيرات السلبية الواضحة في مكونات الخلية ، والذي ربما انعكس في ضعف الأداء الوظيفي لمكوناتها . وتدعم هذه النتائج ما تم ملاحظته من ميل الحيوانات المعاملة بخلات اليورانيل الى شرب كميات كبيرة من الماء. وهذا يتوافق مع نتائج العديد من البحوث التي تؤكد حصول التأثيرات السمية لمركبات اليورانوم السامة ، والتي تؤثر في عمليات الايض. كما ان ترسب حبيبات الكلايوجين داخل العضلات القلبية يؤدي الى وهن العضلات muscle weakness ومن ثم يؤثر في وظيفتها (15). كما ان عضلة القلب تعد من العضلات ذات الفعالية الفسلجية العالية والتي تنتج الجذور الحرة (22) والتي قد يكون لها فعل تآزري مع خلات اليورانيل التي ادت الى حصول التليف الذي تم ملاحظته ومن ثم تصلب جدران القلب والاوعية الدموية ومن ثم نفوق العديد من الحيوانات.

التأثيرات الضارة لهذه المادة السامة. حيث أن ارتشاح الخلايا التهابية ، قد يكون دليل على قلة سمية مركبات اليورانوم مع نشاط الخلايا الدفاعية المضادة للالتهابات (16) الا انه لوحظ حصول اضرار في مناطق اخرى منها حصول تنكس دهني في بعض المناطق فضلاً عن التنكس التجلطي (كما في الصورة 2)، بينما تبين عند فحص عينات اخرى تأثيرات مركبات اليورانيل اكثر سلبية حيث لاحظ شدة التنكس الحاصل في عضلة القلب وتغلظ نوى العضلات القلبية وارتشاح الخلايا الالتهابية كما يظهر في الصورة (3) وهذا يتوافق مع نتائج البحوث (17)، وتبين ايضا من خلال الفحص النسيجي وكما في الصورة (4) وجود نزف في بعض المناطق واحتقان جدران الاوعية الدموية المغذية للقلب.

حيث ان زيادة مدة التجريع بمركبات اليورانوم المعطاة لحيوانات المجموعة المعاملة لمدة شهرين ، ادى الى تراكم خلات اليورانيل حيث ان ارتفاع تراكمها ادى بعضلة القلب الى تنكس الالياف العضلية القلبية وموت الخلايا حيث أحدث اذى في الـ sarcomer والميتوكوندريا (18)، وان خلايا العضلات القلبية تتميز بارتفاع اعداد المايوتوكوندريا وذلك لتستطيع انتاج اكبر قدر من الطاقة ATP لعمل القلب وهذا يؤكد ان المايوتوكوندريا لها مواقع رئيسة في الخلايا تتأثر بالضرر التأكسدي الذي يتلف المايوتوكوندريا وبذلك يؤثر على وظيفة القلب والاوعية الدموية من خلال التأثير على وظيفة الخلية وتعطيل انتاج الطاقة الخلوية مما يؤدي الى موت الخلية (19). وبما ان هذا التراكم للمركبات السامة يساهم بشكل كبير في الحاق الضرر

المصادر

1. Agency for Toxic Substances and Disease Registry (ATSDR). (1999). Toxicological profile for uranium (update); Atlanta, G.A: Public Health Service.
2. عامر، نسيبة أحمد (2008). التغيرات النسيجية في الجيل الناتج من أمهات معاملة بخلات اليورانيل. رسالة ماجستير. كلية العلوم/جامعة بغداد. ص 36-38.
3. ابراهيم، إيمان عوض (2003). تحديد تركيز اليورانوم المنضب في نماذج من حليب الأم باستخدام كاشف الأثر العضوي للمناطق الوسطى والجنوبية من العراق. رسالة ماجستير ، كلية التربية للبنات، جامعة بغداد. ص 39.
4. World Health Organization (WHO). (2004). Background document on development of WHO Guidelines for drinking- water quality. Fax: +41 22 791 4805; Email: permission@Who.int .
5. Igarashi, W.; Moss, M. A. & Singh, O. W. (1987). The role of uranium accumulation in different body tissue, J. Bioll Chem; 173:737-748 .
6. Fulco, C.E.; Liverman, C.T. and Sox, H. C. (2000). Gulf War and Health. Vole 1. Depleted uranium. pyridostigmine Bromide, Siren vaccines. Committee on Health effects Associated with Exposures during the Gulf War. Division of Health promotional and disease prevention. Institute of

- Medicine. National Academy press. Washington, D.C. ISBN0 - 309-07-178-X .
7. International Commission on Radiological Protection (ICRP). (1995). Age - dependant doses to members of the public from intake of radionuclides: part 3. ICRP publication 69. Ann ICRP 25; 57-74 .
8. Al-Shemmary, B. F. H. (2005). Histological and biochemical effects of uranyl acetate on male reproductive system in rat. pH. D. Thesis. College of Veterinary Medicine, University of Baghdad .
9. Bancroft, J.D. and Stevens, A.A. (eds), (1996). Theory and practice of Histological Techniques, 1stedn., Churehill Livingstone, Edinburgh, London. pp: 236-370 .
10. Drury, R.A.B. & Wallington, E.A. (1980). Carleton's histological technique Ed. 5 Oxford University Press, Oxford, UK.
11. Duncan, R.C.; Knap, R.G. & Miller, M.C. (1983). Introductory biostatistics for the health sciences, A Wiley Medical publication, John Wiley and Sons, London. pp: 161-179 .
12. NIEH, (1977). Human health and the environment ,some research need- report of the second task force for research planning in environmental health Us Department health education and welfare, public health service, National institutes environmental

health science Washington, DC, US, Govt printing office (DHEW publication No. NIH: 77-1277.

13. العباسي, رغد حازم حمد (2015). دراسة تأثير النقيع المائي للنبات السرخسي كزيرة البئر *Adiantum capillus-veneris* وخلاات اليورانيل في التركيب النسيجي لكلىة الفأر الابيض. رسالة ماجستير , كلية التربية – جامعة تكريت .
14. Jagtap, A.G.; Shirke, S.S. & Phadk, A.S. (2004). Effect of polyherble formulation on experimental models of inflammatory bowel disease. *J. Ethnopharmacol*; 90: 125-204.
15. Lopez, A. (2014). Pathology of Muscle. UPEI university Island . <http://people.uei.ca/lopez> .
16. Weber, K.T. (1997). Fibrosis, a common pathways to organ failure; angiotensin II and tissue repair. *Semin Nephrol*;17;467-491.(Medline).
17. Pietrangelo, A.(2010). Hereditary hemochromatosis: Pathogenesis, Diagnosis, and Treatment. *Gastroenterology*.; 139: 393-408 .

18. Oliveira, H. C.; Cosso, R. G.; Alberici, L. C.; Maciel, E. N.; Salerno, A.G.; Dorighello, G.G.; Velho, J.A.; Faria, E.C. & Vercesi, A.E. (2005). Oxidative stress in atherosclerosisprone mouse is due to low antioxidant capacity of mitochondria. *FASEB J*;19(2):278-280 .
19. Vercesi, A. E.; Kowaltowski, A. J.; Oliveira, H.C.F. & Castilho, R.F. (2006). Mitochondrial Ca⁺ transport, permeability transition and oxidative stress in cell death: implications in cardiotoxicity, neurodegeneration and dyslipidemias. *Front Biosci*; 11:2554-2564.
20. Bucci, M.; Borra, R.; Nagren, K.; Parkka, J.P. & Del, R. Y. (2011). Trimetazidine reduces endogenous free fatty acid oxidation and improves myocardial efficiency in obese human .
21. Wende, A.R. & Abel, E.D. (2009). Lipotoxicity in the heart. *Biochim Biophy Acta*.
22. Lopez, A. (2004). General structure, congenital defects and degenerative diseases of muscle. university of Prince Edward Island, Canada.

Histological changes study of the White rat heart muscle treated with Uranyl acetate

Kawkab S.Najim , Hussain I. Hussain

Dept of Biology, College of Education for Pure Science, Tikrit University , Tikrit , Iraq.

Abstract

The present investigation aimed to study the histological changes of heart muscle treated with Uranyl acetate for one & two months. The results showed that there was histological changes in the heart muscles , these changes were more sever in animal group treated for two months . Since severe fibrosis was seen with congestion of blood vessel as wear of an increment of fatty degeneration compared with group one which was treated for one month and characterized with the presence of normal not effected region .

The present study we may concluded that, Uranyl acetate induced severe negative changes on heart muscles which may lead to effect on its function .