

تأثير عقار السيسبلاتين ومادة الثيموكينون في كبد الجرذان بعد استحداث السرطان فيها مختبرياً

سندس وليد خالد¹، صاحب جمعة عبدالرحمن²، ناهي يوسف ياسين³

¹قسم علوم الحياة، كلية العلوم، جامعة البصرة، البصرة، العراق

²قسم علوم الحياة، كلية العلوم، جامعة تكريت، تكريت، العراق

³المركز العراقي لبحوث السرطان والوراثة الطبية - الجامعة المستنصرية، بغداد، العراق

الملخص

يعد عقار السيسبلاتين من العقاقير الكيماوية وهو أحد مركبات البلاتينيوم وأهم العقاقير الشائعة الاستعمال في جميع انحاء العالم لعلاج مختلف انواع السرطان لدى الانسان، وان الجرعة العالية منه تسبب تأثيرات جانبية سمية غير مرغوبة على الكبد تهدف هذه الدراسة لبيان اهمية مادة الثيموكينون كعلاج للأورام السرطانية وبيان اذا كان له تأثير سلبي على انسجة الكبد. استخدم لهذا الغرض 16 انثاً بالغاً من الجرذان البيض وقد تم تقسيمها بصورة متساوية الى اربعة مجاميع (مجموعة السيطرة، مجموعة معاملة بالمادة المسرطنة AOM فقط، مجموعة معاملة بالسيسبلاتين ومجموعة معاملة بالثيموكينون) ضمت كل مجموعة منها اربعة جرذان وتم استحداث سرطان القولون وذلك بحقنها باستخدام مادة Azoxymethane (AOM) مرة واحدة في الاسبوع لكلا المجاميع الثلاثة ماعدا المجموعة الرابعة اعتبرت كمجموعة لسيطرة. تم الكشف عن حدوث الورم من خلال قياس تركيز CEA بالمصل ولوحظ زيادة معنوية ($P < 0.05$) عند المجاميع المحقونة بالمادة المسرطنة مقارنة مع مجموعة السيطرة وعند المعاملة بمادة الثيموكينون وعقار السيسبلاتين لوحظ انخفاض بتركيز CEA استجابة للعلاج المستخدم، ثم تم الفحص النسيجي للكبد باستعمال المجهر الضوئي لجميع الجرذان وظهر وجود تغيرات مرضية في المجموعة المعاملة بعقار السيسبلاتين تمثلت بتغيرات مرضية في نسيج الكبد، توسع واحتقان حصل في الوريد المركزي، توسع واحتقان في الجيبانيات مع ارتشاح دهني شديد في خلايا الكبد وتخر الخلايا الكبدية وتخر الخلايا الاندوثيلية وتنكس فجوي في مساحات كبيرة من الكبد، بينما المجموعة المعاملة بالثيموكينون فقد اظهرت عدم تأثير هذه المادة في الانسجة الكبدية. هدفت الدراسة الحالية لبيان تأثير عقار السيسبلاتين المستخدم كعلاج للأورام على انسجة الكبد ومقارنته مع مادة الثيموكينون التي تعتبر من مضادات الاكسدة واستخدامها كعلاج للأورام دون ان تسبب اي تأثيرات جانبية على انسجة الكبد.

المقدمة

للسرطان Anticancer و مضاد للأكسدة Antioxidant⁽¹⁰⁾ ⁽⁹⁾، كذلك لعلاج الصداع، الاكتئاب، علاج موضعي للألم، تصلب المفاصل⁽¹¹⁾ وعلاج امراض المثانة، الكلى، ومدرر للبول⁽⁷⁾⁽¹²⁾ وان هذه التأثيرات الدوائية يرجع الى وجود مادة الثيموكينون⁽¹³⁾⁽¹⁴⁾.

المواد والاجهزة المستخدمة

جهاز الطرد المركزي، جهاز Vidas، ميزان حساس، عدة CEA، مادة Azoxymethane والثيموكينون وعقار السيسبلاتين، انابيب اختبار، سرنجات باحجام مختلفة، عدة تشريح، مواد خاصة لتحضير المقاطع النسجية.

طرائق العمل

تصميم حيوانات التجارب

استخدمت اناث الجرذان البيض البالغة (16) جرذ وبأعمار 3-4 اشهر ووزن يتراوح بين (220-240) غم وقسمت على اربعة مجاميع وكل مجموعة مؤلفة من 4 جرذان حقنت المجاميع الثلاثة بالمادة المسرطنة Azoxymethane (AOM) (15 ملغم / كغم من وزن الجسم) مرة واحدة بالاسبوع ولمدة اسبوعين داخل التجويف البريتوني لاستحداث سرطان القولون لديها⁽¹⁵⁾، ثم جرعت المجموعة الاولى مادة الثيموكينون فموياً (50 ملغم / كغم) يومياً ولمدة شهرين وحقنت المجموعة الثانية بعقار السيسبلاتين (25 ملغم / كغم) داخل التجويف

السيسبلاتين من العقاقير الواسعة الانتشار والتي تتميز بأهمية كبيرة من الناحية الطبية لقدرته على علاج العديد من الأمراض السرطانية اذ يستخدم سريرياً في المعالجة وهو من مضادات الأورام السرطانية من فئة العوامل المؤكسدة يدعى Cis-diamine dichloro platinum (CDDP) يستخدم كعقار مناسب لعلاج الأمراض السرطانية ومنها سرطان الخصى، المبيض، المثانة، المعدة، الأمعاء، المرئ، والغدد اللعابية وسرطان الدم والثدي⁽¹⁾، تعمل معقدات البلاتينيوم هذه داخل الخلايا الحية بأرتباطها مع المادة الوراثية مسببة لها اضراراً وهكذا يمنع نمو وانقسام الخلايا السرطانية اعتماداً على نوع الخلايا السرطانية وتركيزها، اذ يستحث السمية الخلوية من خلال تأثيرها على قواعد الحامض النووي فسيبب اضراراً في الحامض النووي فيمنعه من التخليق او النسخ وبذلك يحفز على موت الخلايا المبرمج⁽²⁾⁽³⁾. تسبب الجرعة العالية منه تأثيرات جانبية سامة وحادة على الانسجة منها السمية الكبدية والكلى وتؤثرها على الانزيمات الكبدية⁽⁴⁾⁽⁵⁾⁽⁶⁾.

الثيموكينون (TQ) هو 2-isopropyl-5-methyl-1,4-benzoquinone زيت يتم الحصول عليه من انواع مختلفة من الحبة السوداء⁽⁷⁾ وهذا الزيت المستخلص من البذور يحتوي ما يقارب 18.4-24% w/w من (TQ) الثيموكينون⁽⁸⁾. فقد اثبتت العديد من الدراسات التأثير الصيدلاني لحبة السوداء والتي أشتملت كمضاد

تم التحليل الإحصائي لنتائج التجربة باستخدام البرنامج Statistical Package for the Social Science, Version 20 (SPSS)(2008) لدراسة تأثير المواد المستخدمة بالتجربة وتحديد الفروقات المعنوية ما بين المتوسطات عند مستوى احتمالية ($p < 0.05$) حسب اختبار دنكن (18).

النتائج والمناقشة

اثبتت الدراسة الحالية انه عند استخدام المادة المسرطنة AOM ولمدة اسبوعين ظهور الصفات المظهرية في الجرذان كالوهن ونزف واسهال والعصبية وقلة الشهية وقلة الحركة وفقدان بالوزن ولوحظ فروقات معنوية بين المجاميع وكما موضح بالشكل (1) والجدول (1) مقارنة مع مجموعة السيطرة فقد لوحظ نقصان بالوزن عند المجموعة المعاملة بمادة AOM مقارنة مع المجاميع ويعزى سبب ذلك الى فقدان العضلات الهيكلية والانسجة الدهنية وكذلك قلة التغذية اثناء فترة العلاج نتيجة استخدام المادة المسرطنة وهذا يتفق مع وجدوه (19) كما ان الانخفاض بالوزن قد يعود الى التأثير السلبي للمادة المسرطنة التي تسبب زيادة تراكيز كبيرة من اصناف الاوكسجين الفعالة وكذلك انتاج الجذور الحرة وبالتالي يعمل على زيادة بيروكسدة الدهون (14).

البريتوني مرة بالاسبوع ولمدة شهرين اما المجموعة الثالثة تم حقنها فقط بالمادة المسرطنة واعتبرت المجموعة الرابعة كمجموعة سيطرة.

الفحوصات الكيموحيوية

بعد وزن الجرذان لكل المجاميع المستخدمة تم سحب (5 مل) من دم الجرذان من ذيل وقلب الجرذ ووضع الدم في انابيب خالية من المادة المانعة للتخثر وتركزت للتخثر فترة من الزمن ثم وضعت في جهاز الطرد المركزي للحصول على مصل الدم لاجراء اختبار دلائل الورم .

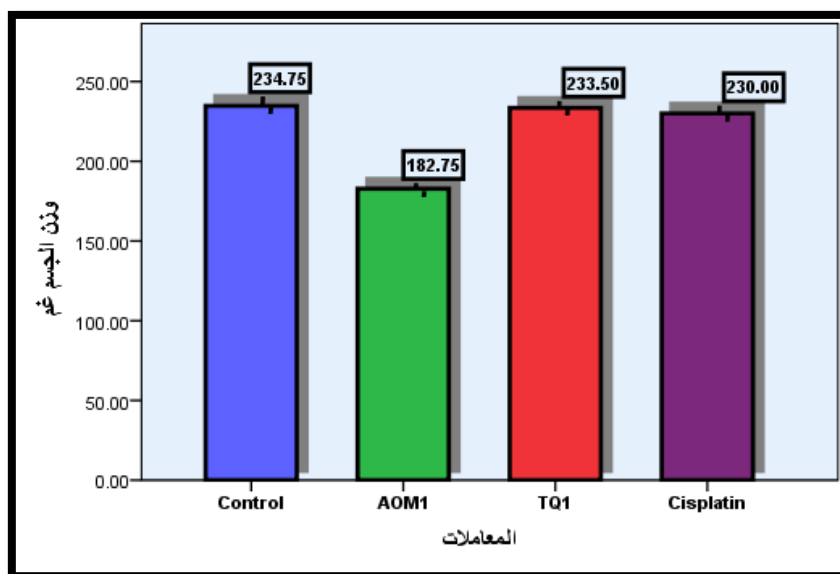
تقدير Carcinogenic embryonic antigen(CEA)

تم تقدير تركيز هذا الاختبار على مصل دم الجرذان باستخدام العدة الخاصة به Vidas CEA وجهاز Vidas الخاص بها اعتماداً على مبدأ Enzyme immunoassay sandwich method (16).

الدراسة النسيجية

بعد وزن الجرذان واخذ الدم منها تم تشريح الحيوانات بعد اسبوع من اخر جرعة وتم اخذ اجزاء من الكبد وثبتت بـ 10 % فورمالين لغرض الدراسة النسيجية. اعتمدت طريقة (17) في التحضير النسيجي.

التحليل الإحصائي :



شكل (1) : يوضح وزن الجرذان في مجموعة السيطرة ومجموعة المادة المسرطنة ومجموعة السيسبلاتين ومجموعة التيموكينون .

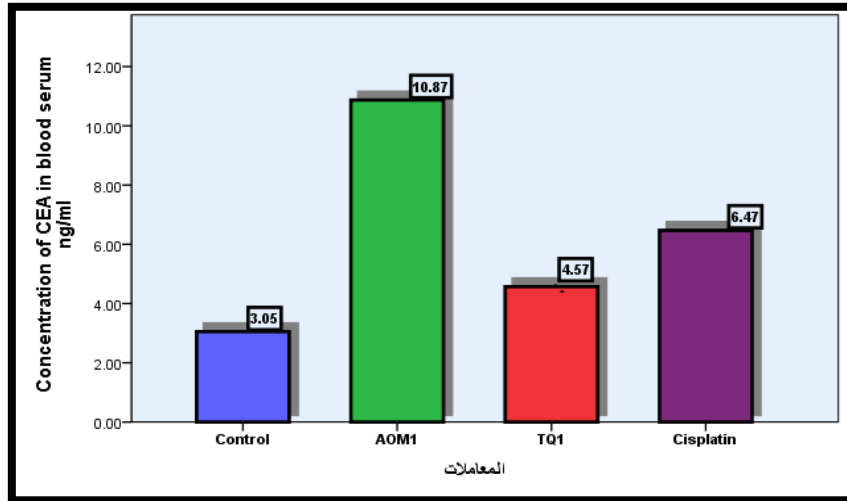
جدول (1) : يوضح وزن الجرذان غم ، وتركيز نانوغرام / مل في المجاميع الاربعة

المجاميع	مجموعة السيطرة	مجموعة المادة المسرطنة AOM	مجموعة التيموكينون	مجموعة السيسبلاتين
وزن الجرذان غم	234.75±0.95743	182.75±11.5289	233.5±0.57735	230.0±0.8165
المعدل ± الخطأ القياسي	a	b	a	c
تركيز CEA نانوغرام / مل	3.050±0.4653	10.8750±0.8539	4.575±0.5737	6.475±0.4645
المعدل ± الخطأ القياسي	a	b	c	d

الحروف المختلفة تعني وجود فرق معنوي عند مستوى معنوية ($P < 0.05$) .

لدى هذه المجموعة اما المجاميع الاخرى فقد استخدمت مادتي السيسبلاتين والثيموكينون ولوحظ نقصان بالتركيز نتيجة تأثير هاتين المادتين على الورم استجابة للعلاج حيث اثبتت (20) (16) حصول الانخفاض بالتركيز دلالة على انخفاض الورم.

تم الكشف عن استحداث الورم من خلال معرفة تركيز CEA لكلا المجاميع ومقارنتها مع مجموعة السيطرة وكما هو موضح بالشكل رقم (2) والجدول (1). وقد لوحظ من النتائج زيادة معنوية ($P < 0.05$) في المجموعة المعاملة بالمادة المسرطنة AOM مقارنة بالمجاميع الاخرى ومجموعة السيطرة وهذه الزيادة تدل على استحداث سرطان القولون



شكل (2) : يوضح تركيز CEA في مجموعة السيطرة ومجموعة المادة المسرطنة ومجموعة السيسبلاتين ومجموعة الثيموكينون

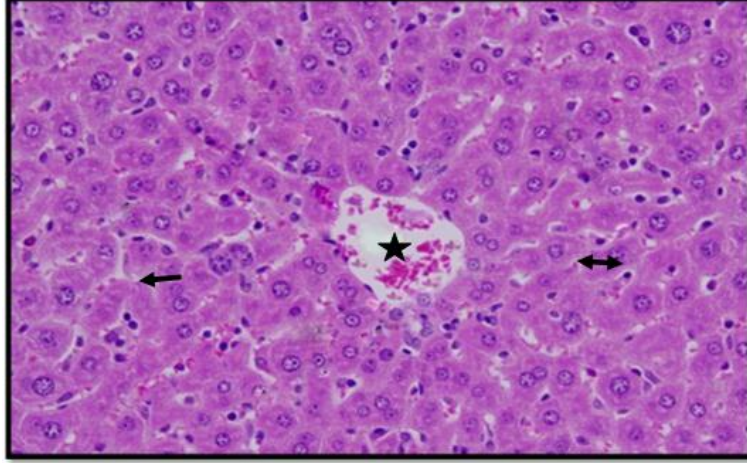
الثيموكينون حافظ على التكوين الطبيعي لنسيج الكبد من تأثيرات الخلايا السرطانية وقد حافظ على الكبد من الاضرار التأكسدية للمادة المسرطنة والمواد الاخرى كما قام بحماية الكبد من التليف وثبط نمو مختلف الاورام وهذا يتفق مع ما جاء به (23). كما اثبتت بعض الدراسات على فعالية الثيموكينون ضد الورم *in vitro* و *in vivo* في مختلف الخطوط السرطانية (24)(25). ويعود سبب فعالية هذه المادة ضد الاورام لوحدة او اكثر من الاليات منها الفعالية المضادة للاكسدة والسمية الخلوية والفعل المناعي لها لذلك لها القدرة على تثبيط نمو انواع عديدة من الاورام بدون ان تسبب سمية خلوية للخلايا الطبيعية في الانسجة لهذا يعد علاج كيميائي مؤثر على تثبيط نمو الخلايا الورمية وهذا يتفق مع ما جاء به (26)(27)، كما يعد علاج بدائي من مصادر طبيعية يحث على عملية apoptosis للخلايا السرطانية ويثبط نمو هذه الخلايا من خلال دورة الخلية كذلك يعمل على الجهاز المناعي بوساطة زيادة مستويات الوسائط الالتهابية مثل الساييتوكينات Cytokines كالانترلوكنات وعامل تنخر الورم وغيرها ولا يسبب اي تأثيرات جانبية على الانسجة وهذا يتفق مع ما جاء به (28)، كما انه يثبط عملية تجهيز الخلايا الورمية بالاعوية الدموية angiogenesis وبذلك يثبط نمو الاورام (29)، كما انه يعد من مضادات الاكسدة التي تحمي الكبد من التخطم التأكسدي بوساطة العقاقير الكيميائية وفي علاجات مختلف الاورام وبدون تأثيرات جانبية كما يحدثها عقار السيسبلاتين (30)(31)(32). اما المجموعة المعاملة بالسيسبلاتين فقد لوحظ ظهور تغيرات نسجية في نسيج الكبد منها تنخر للخلايا الكبدية في مساحات واسعة من الكبد وتمر الخلايا المنتخرة بتغيرات تدريجية

الدراسة النسجية

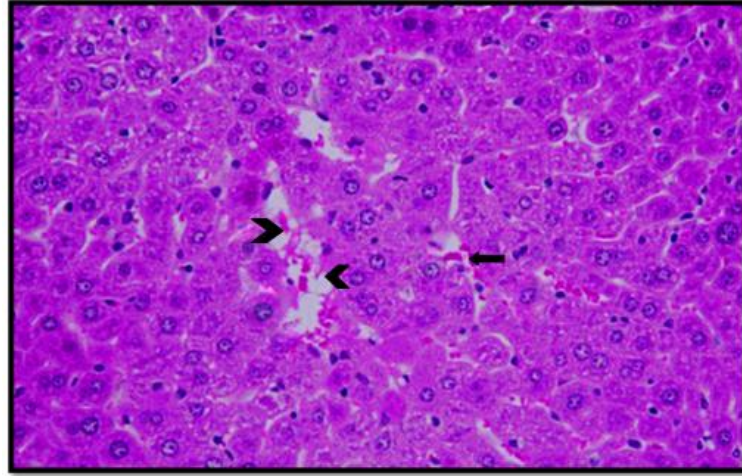
أظهر الفحص المجهرى لنسيج الكبد لمجموعة السيطرة وكما هو موضح في صورة (1) الشكل والتركيب الطبيعي لخلايا الكبد ، اذ تميزت هذه الخلايا بالشكل متعدد الاضلاع وتكون مرتبة في صفوف منتظمة تبدأ من المناطق البابية Portal area عند حواف الفصيصات الكبدية Hepatic lobules ثم تلتقي عند الوريد المركزي Central vein، وتحتصر بينها الجيبانيات الدموية Blood sinusoids والقنوات المرارية Bile canaliculi حيث يحاط الجيوب الدموي بصفيين من الخلايا على جانبيه، أما القناة المرارية فتتواجد بين صفيين من الخلايا، كما توجد أفرع الشريان الكبدي Hepatic artery والوريد البابي Portal vein والقنوات الصفراوية Bile ductules في المناطق البابية، (21). كما اتضح من الفحص النسيجي بالمجهر الضوئي لكبد حيوانات مجموعة AOM اتساع الجيبانيات الدموية وحدوث نزف بين الخلايا الكبدية، وكما هو موضح بالصورة (2) وهذا ما يتفق مع ما جاء به (22) اذ بين تأثير المادة المسرطنة على الخلايا الكبدية وان النزف الحاصل في النسيج يكون نتيجة الضغط داخل الاوعية فيحصل تحطم في جدار الاوعية وخروج كريات الدم الحمر نتيجة تضرر الكبد. كما اتضح من الفحص بالمجهر الضوئي لنسيج الكبد في المجموعة المعاملة بالثيموكينون وكما موضح بالصورة (3) عدم اتساع الجيبانيات الدموية بين صفوف الخلايا الكبدية وعدم وجود فقاعات سيتوبلازمية داخل هذه الخلايا ونزف بين الخلايا بالإضافة إلى ذلك فإن الأوردة المركزية لم يشاهد فيها أي تغير بل كانت بحجمها الطبيعي والخلايا الكبدية مصطفة حولها وهذا يدل على أن

والوريد المركزي وتوسع واحتقان في الجيبانيات مع ارتشاح دهني شديد في الخلايا الكبدية وتعدد بؤر التتخر والموت الخلوي المبرمج، كما يحصل احتقان الوريدي نتيجة للفشل الكبدي وتضرره فيؤدي الى توسع الجيبانيات والاوردة المركزية بما يولد ضغط على الخلايا الكبدية واما حدوث التتخر فيعزى الى اختلال توزيع الانزيمات في اجزاء الكبد او نوعية الخلايا من ناحية الوظيفة او التجهيز الدموي عند التأثر الدموي تتأذى المناطق المحيطة اولا (37).

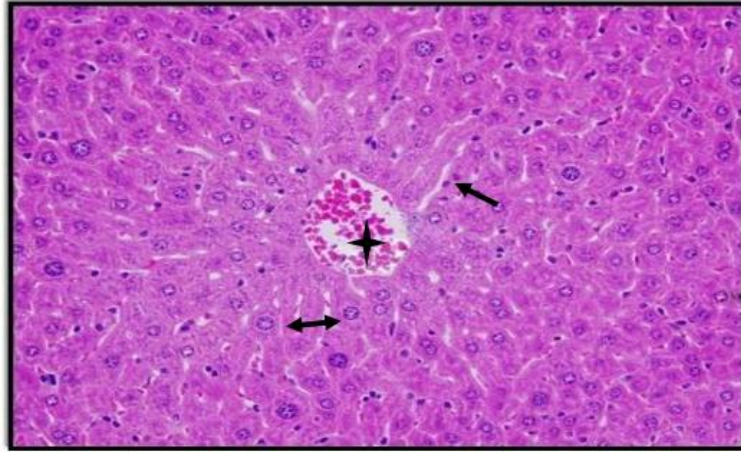
تنتهي بموتها وتحللها بالكامل وتوسع واحتقان الوريد المركزي وتتخر الخلايا الاندوثيلية وتنكس فجوي واسع في مساحات واسعة من الكبد وارتشاح دهني في الخلايا الكبدية وكما هو موضح بالصورة (4,5) وهذا انفق ما جاء به (33) اذ ان عقار السيستلاتين يسبب تأثيرات جانبية على الانسجة ومنها انسجة الكبد والكلى مسببة السمية الكبدية (34) (35)، وقد بين (36) انه عند استخدام عقار السيستلاتين ادى الى حصول تغييرات مرضية نسجية منها توسع واحتقان بالاوردة البابية



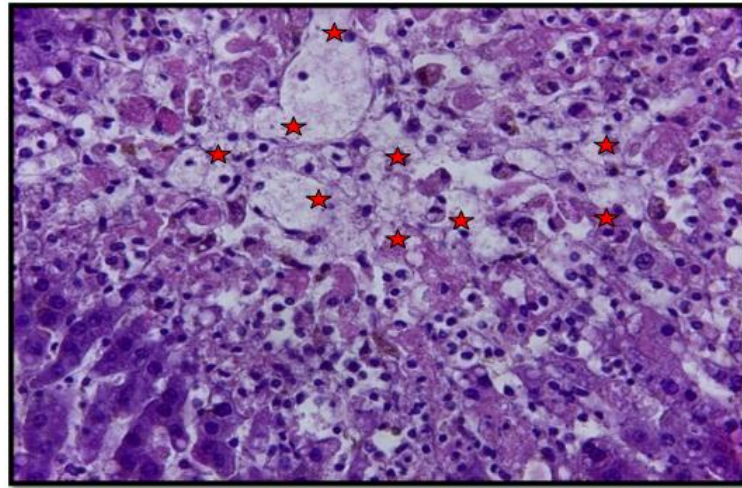
صورة (1): مقطع في كبد جرذ سليم يظهر فيه الوريد المركزي (★) والخلايا الكبدية (↔) والجيبانيات الكبدية (←) صبغة (H&E) (40x)



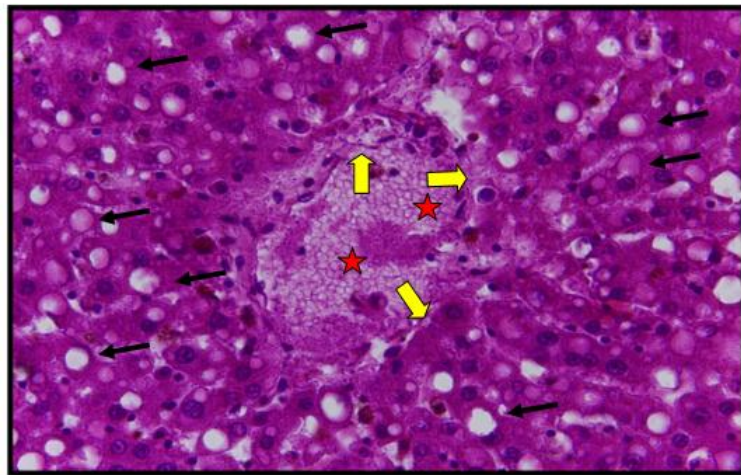
صورة (2): مقطع في كبد جرذ معاملة بمادة azoxymethane (AOM) تظهر فيها اتساع الجيبانيات (↔) وحدوث نزف بين الخلايا الكبدية (←) صبغة (H&E) (40x).



صورة (3) :مقطع في كبد جرذ معاملة بمادة الثيموكينون تظهر فيه الخلايا الكبدية سليمة (↔) والوريد المركزي (★) والجيبانيات الكبدية (←) صبغة (H&E) (40x).



صورة (4): مقطع في كبد جرذ معاملة بمادة السيسبلاتين يوضح فيه تنخر للخلايا الكبدية في مساحات واسعة من الكبد (★) وتمر الخلايا المتنخرة بتغيرات تدريجية تنتهي بموتها وتحللها بالكامل صبغة (H&E) (40x)



صورة (5) : مقطع في كبد جرذ معاملة بمادة السيسبلاتين توضح فيه توسع واحتقان الوريد المركزي (★) وتنخر الخلايا الاندوثلالية (←) وتنكس فجوي وارتشاح دهني في الخلايا الكبدية (→) صبغة (H&E) (40x).

المصادر

- 1- Sweetman, S.C. (2002). "Antineoplastic and Immune - suppressant". In: Sweetman, SC. (Ed.), Martindale: The complete Drug reference, 33rd edn., Pharmaceutical Press, London, UK. pp. 525-527.
- 2- Fuertes, MA; Castilla, J; Alonso, C; Pérez, JM. (2003). Cisplatin biochemical mechanism of action: from cytotoxicity to induction of cell death through interconnections between apoptotic and necrotic pathways. *Curr Med Chem.* 10(3):257-66.
- 3- Dasari, S. and Tchounwou, P.B.(2014). Cisplatin in cancer therapy: Molecular mechanisms of action. *European Journal of Pharmacology.* 740(5) : 364–378
- 4- Dank, M.; Zaluski, J.; Barone M C.; Valvere, V.; Yalcin, S. (2008). Randomized phase III study comparing irinotecan combined with 5-fluorouracil chemotherapy in naïve patients with advanced Adeno carcinoma of the stomach or esophagogastric junction. *Ann. Oncol.*, **19**, 1450-1457.
- 5- Pal, S.; Sadhu, A.S.; Patra, S.; Mukherjea, K.K. (2008). Histological and biological assessment on the toxic level and antineoplastic efficacy of a synthetic drug Pt-ATP on the experimental animal models. *J. Exp. Clin. Cancer Res.*, **27**: 68-69.
- 6- Venkatesan, P.N.; Rajendran, P.; Ekambaram, G.; Sakthisekaran, D. (2008). Combination therapeutic effect of cisplatin along with Solanum trilobatum on benzo (a)pyrene induced experimental lung carcinogenesis. *Nat. Prod. Res.*, **22**, 1094-1106.
- 7- Hashim, F.M. and El-Kiey, M.A.(1962). *Nigella sativa* seeds of Egypt. *J. Pharm. Sci. UAR*, 1962; 3, 121-133.
- 8- Canonica, L., Jomoni, G., Scolastico and Bonati, A.(1963). The pharmacologically active principle in *Nigella sativa*. *Gazz. Chem. Ital.*, 93, 1404-1407.
- 9- Badary OA, Gamal El-Din AM. (2001). Inhibitory effects of thymoquinone against 20-methylcholanthrene - induced fibrosarcoma tumorigenesis. *Cancer Detect Prev.* 25:362–368
- 10- Badary OA, Taha RA, Gamal el-Din AM, Abdel-Wahab MH.(2003). Thymoquinone is a potent superoxide anion scavenger. *Drug Chem Toxicol.* 26:87–98.
- 11- Sayed, M. D. Traditional medicine in health care. *J. Ethnopharmacol.*, 1980; 2,19 – 22.
- 12- AbouBasha, L.I., Rashed, M.S. and Aboua-Enein, Y. TLC assay of thymoquinone in black seed oil (*Nigella sativa*) and identification of dithymoquinone and thymol. *J. Liq. Chromatogr.* 1995;18, 105-115.
- 13- Abdulrahman H.A., Zainal-abidin (2007). In vivo anti malarial test of *Nigella sativa*. different extract. *American J. Pharmacol Toxicol.* (2):46-50.
- 14- Jamal A., Nasser S., Alaa J., Luai A., Ali A. (2008). The role of *Nigella sativa* and number of its constituents toward azoxymethane- induced genotoxic effects and colon cancer in rats .King Faisal Specialist Hospital and Research Center.
- 15- Suaeyun, R.; Kinouchi, T.; Hideki, A.; Vinitketkumvorn, V. and Ohnishi, Y. (1997). Inhibitory effects of lemon grass (*Cymbopogon citratus* staph) on formation of Azoxymethane-induced DNA adducts and aberrant crypt foci in the rat colon. *Carcinogenesis*, 18: 949-955.
- 16- Hernando J., Von S., Grunert F.(1994). Repertoire of monoclonal antibodies reveals extensive epitope heterogeneity in cea purified from neoplasms originating from different organs. *Int. J. Cancer* (56): 655-661.
- 17- Drury, R.A.V; Wallington, E.A and Cameron, R. (1967). Carletto's histological technique 4th ed Oxford university press , New York. And Toronto .
- 18- Duncan, D. B. (1955). Multiple range and F-test .*Biometrics*;11: 42.
- 19- Ameet I., Anisa S., Suprada M., Matthew A.(2012). Modeling Colitis - Associated Cancer with Azoxymethane (AOM) and Dextran Sulfate Sodium (DSS). *J. Vis. Exp.* (67):4100.
- 20- Sturgeon, CM.; Lai, LC.; Duffy, MJ.(2009). Serum tumour markers: how to order and interpret them. *BMJ.* 22:339
- 21- Fawcett, D.W.; Jensch, R.P. (2002). "Bloom and Fawcett's Concise Histology". 2nd edn., Arnold, London, pp. 208-211.
- 22- Gurocak ,S; Karabulut, E; Karadag, N; Ozgor, D; Ozkeles, N; Karabulut AB.(2013). Preventive effects of resveratrol against azoxymethane induced damage in rat liver. *Asian Pac J Cancer Prev.* 14(4):2367-70.
- 23- Schuppan D, Jia JD, Brinkhaus B and Hahn EG. Herbal Products for liver diseases: A therapeutic challenge for the new millennium. *Hepatology Clinical Challenge* (1999) 30: 1099-104.
- 24- Iddamaldeniya SS, Wickramasinghe N, Thabrew I, Ratnatunge N and Thammitiyagodage MG. (2003) . Protection against diethylnitrosoamine-induced hepatocarcinogenesis by an indigenous medicine comprised of *Nigella sativa*, *Hemidesmus indicus* and *Smilax glabra*: a preliminary study. *J. Carcinog.* 2: 6-18
- 25- Shoieb, AM; Elgayyar, M; Dudrick, PS; Bell ,JL; Tithof, PK.(2003). In vitro inhibition of growth and induction of apoptosis in cancer cell lines by thymoquinone. *Int J Oncol.* 22(1):107-13.
- 26- Evan G and Littlewood T. (1998) . A matter of life and cell death. *Science* 281: 1317-322.
- 27- Attoub ,S; Sperandio, O; Raza, H; Arafat, K; Al-Salam, S; Al Sultan, MA; Al Safi, M; Takahashi, T; Adem, A.(2013). Thymoquinone as an anticancer agent: evidence from inhibition of cancer cells viability and invasion in vitro and tumor growth in vivo. *Fundam Clin Pharmacol.* 27(5):557-69.
- 28- Gali-Muhtasib H., Roessner A., Schneider-Stock R.(2006). Thymoquinone : a promising anti-cancer drug from natural sources. *Int. J. Biochem. Cell Biol.* 38(8): 1249-53.
- 29- Tingfang Y., Sung-Gook C., Zhengfang Y., Xiufeng P., Melissa R., Ying W., Gautam S., Bharat B., Mingyao L.(2008). Thymoquinone inhibits tumor angiogenesis and tumor growth through suppressing

AKT and ERK signaling pathways. Mol. Cancer Ther. Jul. 7(7):1789-1796.
30- Syed, H ;Jonathan ,G.; Runhua, S.; Songlin, Z. Misty, P.; Heather K.(2010). Thymoquinone and cisplatin as a therapeutic combination in lung cancer: *In vitro and in vivo*. J Exp Clin Cancer Res.29(1): 87
31- Katrin, S, and Lars, G.(2010). Is thymoquinone an antioxidant?. BMC Pharmacol. 10(1): A9.
32- Wei Keat, Ng; Latifah, S.; Maznah, I.(2011). Thymoquinone from *Nigella sativa* was more potent than cisplatin in eliminating of SiHa cells via apoptosis with down-regulation of Bcl-2 protein. Toxicology in Vitro. 25(7): 1392–1398
33- El-Sayyad, H. I.; Ismail, M. F.; Shalaby, F.M.; Abou-El-Magd, R. F.; Gaur, R. L. (2009). Histopathological effect, s of cisplatin, doxorubicin

and 5-flurouracil (5-FU) on the liver of male albino rats. *Int. J. Biol. Sci.* **5**, 466-473.
34-Cavalli, F., Tschopp, L., Sonntag, R. W., and Zimmermann, A. (1978). Cisplatin-induced hepatic toxicity. Cancer Treat. Rep. 62, 2125–2126.
35- Liu, J., Liu, Y., Habeebu, S. S., and Klaassen, C. D. (1998). Metallothionein (MT)-null mice are sensitive to cisplatin-induced hepatotoxicity. Toxicol. Appl. Pharmacol. 149, 24–31.
36- Rana M. A. and Ahmad H. (2012). Effect of Vitamin Con the Hepatotoxicity Induced by Cisplatin in Rats. Raf. J. Sci. 23 (2) : 23-33.
37- Kumar, V.; Cotran, R. and Robbins, S. (2003). Robbins basic pathology. 7th edition. Elsevire Science, USA.PP.1504.

The effect of a drug Cisplatin and Thymoquinone material in the liver of rats after the induced of cancer in laboratory

Sundus W. Alabdullah¹, Sahib J. Albayati², Nahi Y. Yaseen³

¹ Biology department , College of Science , Basrah University, Basrah , Iraq

² Biology department , College of Science , Tikrit University , Tikrit , Iraq

³ Iraqi Center For Cancer Research& Medical genetic

Abstract

Cisplatin drug is one of platinum compounds and it is in common use world wide for the treatment of a variety of human neoplasms. However in high doses it can produce undesirable toxic side effects on liver, so in this study we investigated whether Thymoquinone has protective effect on hepatotoxicity induced by cisplatin or not. Four equal-sized groups (four rats each) of adult female rats with colon cancer induced in two group unless control group by used azoxymethane carcinogen were used as (control group, AOM group cisplatin group, Thymoquinone group (TQ)). It was detected for tumor by measuring the concentration CEA in serum, it was observed significant increase ($P < 0.05$) when injected article carcinogen totals compared with the control group. when the transaction ad these two articles focusing decreased response to treatment user. Histological examination of livers were carried out using light microscopy. Results showed that cisplatin produced histopathological changes in liver tissue, congestion and expansion of central veins, dilatation and congestion of sinusoids, with necrosis of liver cells and endothelial cells, severe fatty infiltration and necrotic foci in large areas from liver cells, congestion of sinusoids, while Thymoquinone not appear any side effect on liver tissue.